

Perfeita remodelação óssea à volta do implantes Axiom® BL REG

- Fantástica estabilidade óssea
- Excelentes resultados estéticos

Resultados de um ensaio clínico aleatório controlado multicentro prospetivo de 3 anos

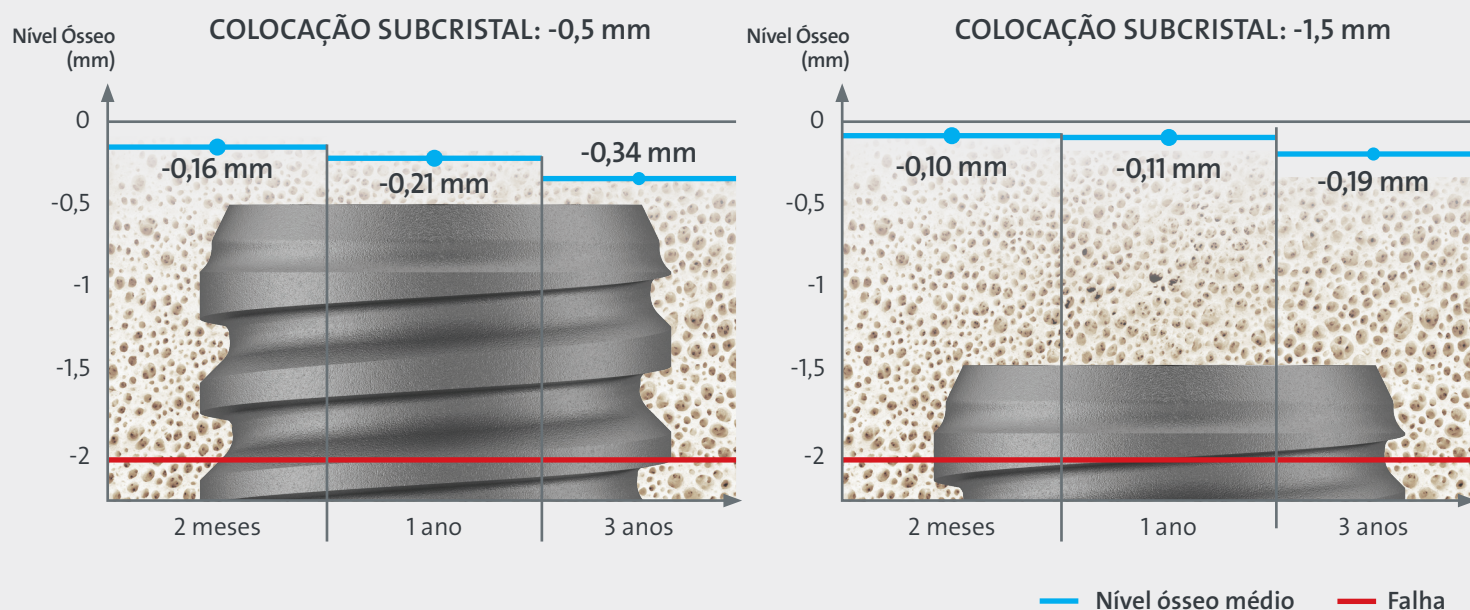


3 anos
6 centros
60 pacientes
120 implantes Axiom® REG
Taxa de sobrevivência 97%



Destaque da publicação original a nível Internacional
Journal of Oral Implantology

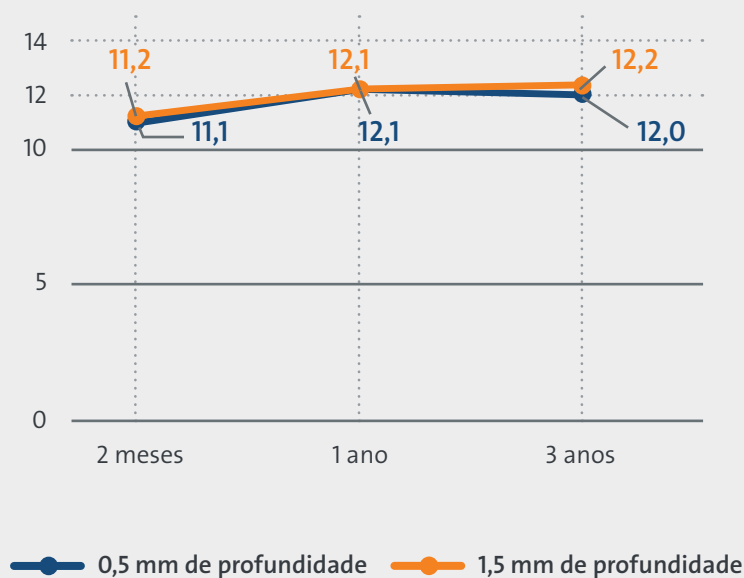
Perda óssea mínima



A perda óssea média é bastante limitada, confirmando o sucesso dos implantes, muito acima dos critérios de sucesso definidos por Misch¹ (perda óssea ≤ 2 mm desde a cirurgia inicial).

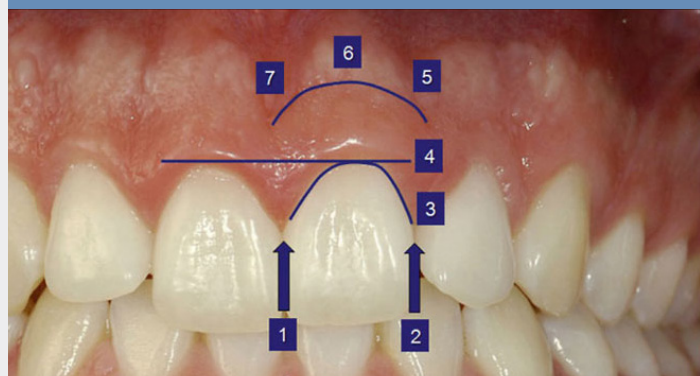
Excelentes resultados estéticos

EVOLUÇÃO DA CLASSIFICAÇÃO ESTÉTICA ROSA (PES) EM DIFERENTES PERÍODOS



O que é a PES²?

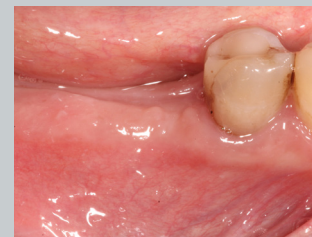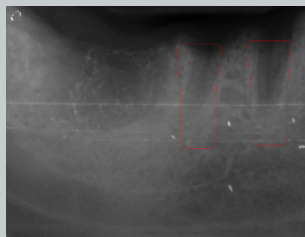
A PES permite uma avaliação estética reproduzível do tecido mole à volta de coroas simples. São avaliadas 7 variáveis, com uma classificação máxima de 14 por implante.



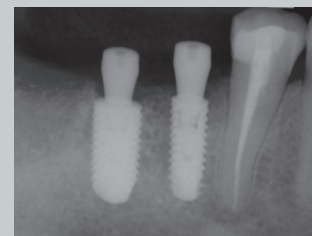
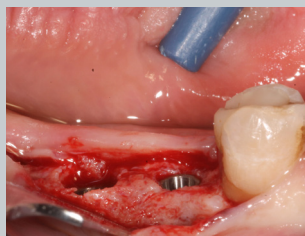
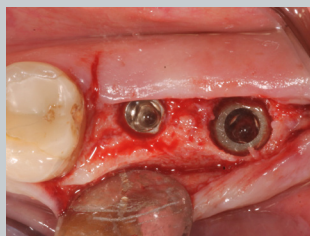
A média bastante alta da Classificação Estética Rosa² observada neste estudo revela a cicatrização perfeita dos tecidos moles à volta dos implantes Axiom[®] REG.

Fase
pré-op

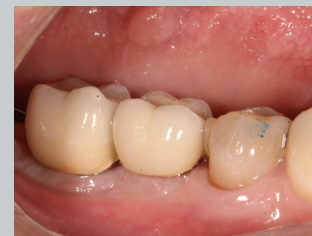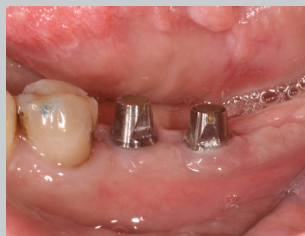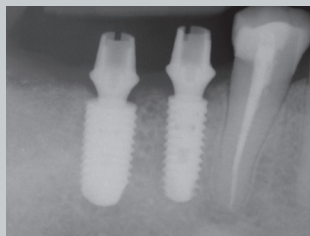
Sequência de tratamento
de um paciente
tratado
pelo Dr. Salina



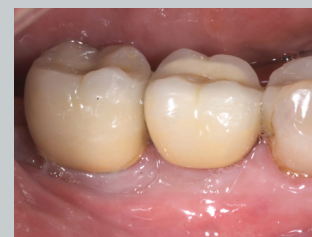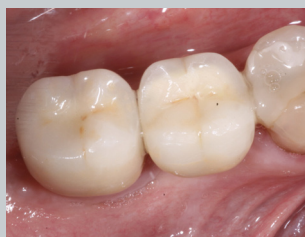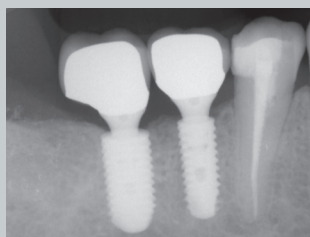
Cirurgia



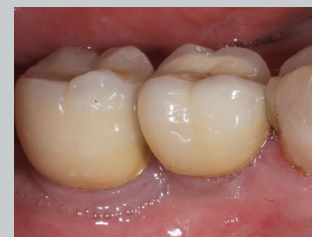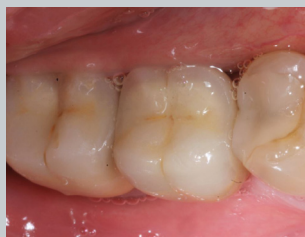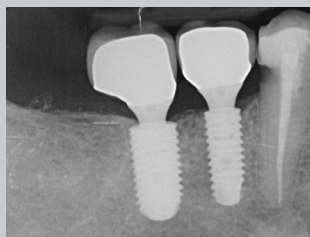
Colocação



1 ano



3 anos



Cortesia do Dr. Sergio Salina

Com grau honorífico em Medicina Dentária especializado em cirurgia oral,
com louvor - Universidade de Milão (1995)
Especialização em periodontologia em Verona
Prof. de cirurgia oral na Universidade de Milão (1999-2005)
Colaborador do Prof. Boyne na Universidade Loma Linda (1997-2002)
Membro ativo do SICOI (atual IAO) e conselheiro do SILO
Membro do SIdP, ACOMS, WFLD
Orador em congressos nacionais e internacionais

¹ Misch, C. E., Perel, M. L., Wang, H. L., Sammartino, G., Galindo-Moreno, P., Trisi, P., ... & Schwartz-Arad, D. (2008). Taxa de sucesso do implante e fracasso: No International Congress of Oral Implantologists (ICOI) pisa consensus conference. *Implantologia*, 17(1), 5-15.

² Fürhauser, R., Florescu, D., Benesch, T., Haas, R., Mailath, G., & Watzek, G. (2005). Avaliação do tecido mole do dente unitário á volta do implante coroas: Classificação Estética Rosa. *Estudo: Clinical oral implants*, 16(6), 639-644.

OBJETIVO

Para avaliar se a colocação de implantes de um dente unitário subcristalmente a 0,5 ou 1,5 mm em pontas ósseas cicatrizadas tem impacto nos resultados estéticos e biológicos a longo prazo.

MATERIAIS E MÉTODOS

Foram recrutados sessenta pacientes parcialmente edêntulos que necessitavam de duas coroas implanto-suportadas simples em seis centros. De acordo com um design de boca dividida, os dois locais foram atribuídos aleatoriamente à colocação de implantes subcristais a 0,5 ou 1,5 mm. Durante o período de cicatrização de 3 meses, os locais da cirurgia em áreas estéticas foram fechados e seguiu-se uma abordagem de fase única com pilar de cicatrização transmucosa em áreas não estéticas. Foram fornecidas coroas acrílicas provisórias e foram substituídas passados 2 meses por coroas metalo-cerâmicas definitivas. Os pacientes foram acompanhados até 3 anos após a colocação. Os resultados foram: falhas da coroa e implante, complicações, avaliação da estética usando a classificação da estética rosa (PES), alterações ao nível ósseo marginais peri-implantares e preferência do paciente, gravadas por assessores com a visão tapada.

RESULTADOS

No fornecimento das coroas definitivas, 2 meses após a colocação, a classificação estética rosa média era de $11,2 \pm 1,9$ e $11,1 \pm 1,5$ para o grupo de 0,5 e 1,5 mm, respetivamente. 3 anos após a colocação, a classificação estética rosa média era de $12 \pm 1,9$ e $12,2 \pm 1,8$ para o grupo de 0,5 e 1,5 mm, respetivamente. Estatisticamente, não houve diferenças significativas entre os dois grupos aos 2 meses ($P = 0,626$), a 1 ano ($P = 0,920$) ou a 3 anos ($P = 0,296$). Três anos após a colocação, os pacientes do grupo de 0,5 perderam, em média $0,34 \pm 0,87$ mm e os do grupo de 1,5 mm $0,19 \pm 0,54$ mm, sendo a diferença estatisticamente significativa (diferença = 0,15 mm; 95% CI 0,00 a 0,30; $P = 0,046$). A colocação do implante não foi refletida na preferência do paciente. Não houve diferenças nos resultados entre os centros.

CONCLUSÕES

Ambos os protocolos cirúrgicos tiveram um resultado estético bastante alto ($PES > 12$) e mínima reabsorção óssea ($< 0,5$ mm) passados 3 anos. Foi medida uma reabsorção óssea ligeiramente inferior com a colocação subcristal a 1,5 mm em comparação com a de 0,5 mm, sem impacto na classificação estética. O que demonstra, que uma colocação de implante mais profunda pode ser benéfica apenas relativamente à estabilidade óssea, o que será confirmado após 5 anos de acompanhamento.

Resultados apresentados no Congresso da EAO de 2019
(breve comunicação oral)

EAO)))
EUROPEAN ASSOCIATION FOR OSSEointegration
CONGRESS

Créditos das fotografias: Anthogyr - Todos os direitos reservados - Os produtos reais podem variar.

ANTHOGYR
Straumann Group
Av. do Forte 6 Piso 0 Porta P - 1.02
Edifício Ramazzotti
2790-072 Carnaxide - Portugal
Phone +351 214 229 170
www.anthogyr.pt



Anthogyr
A Straumann Group Brand